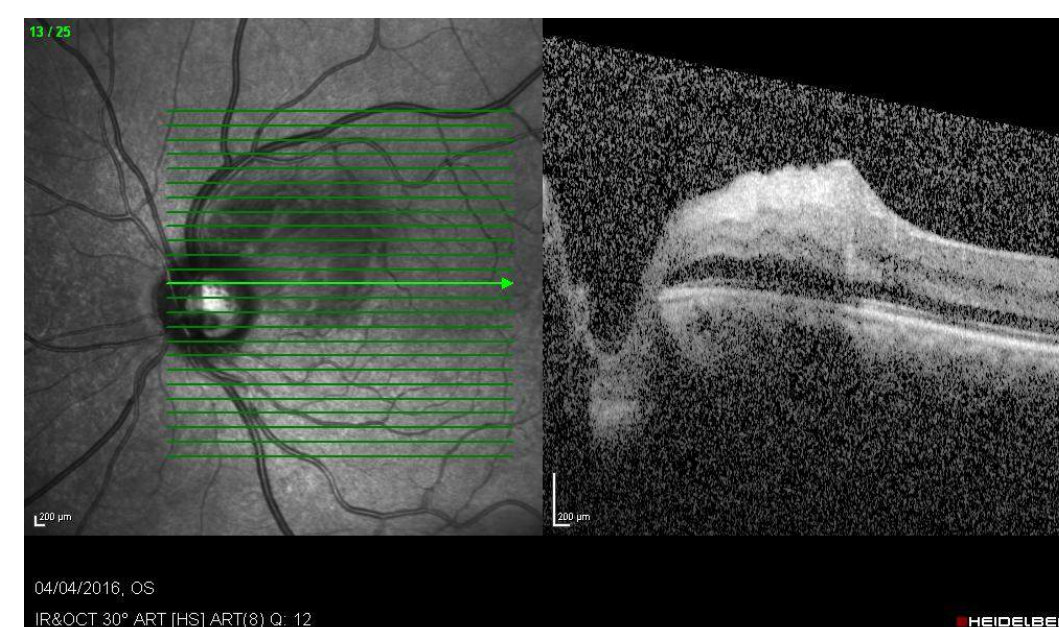
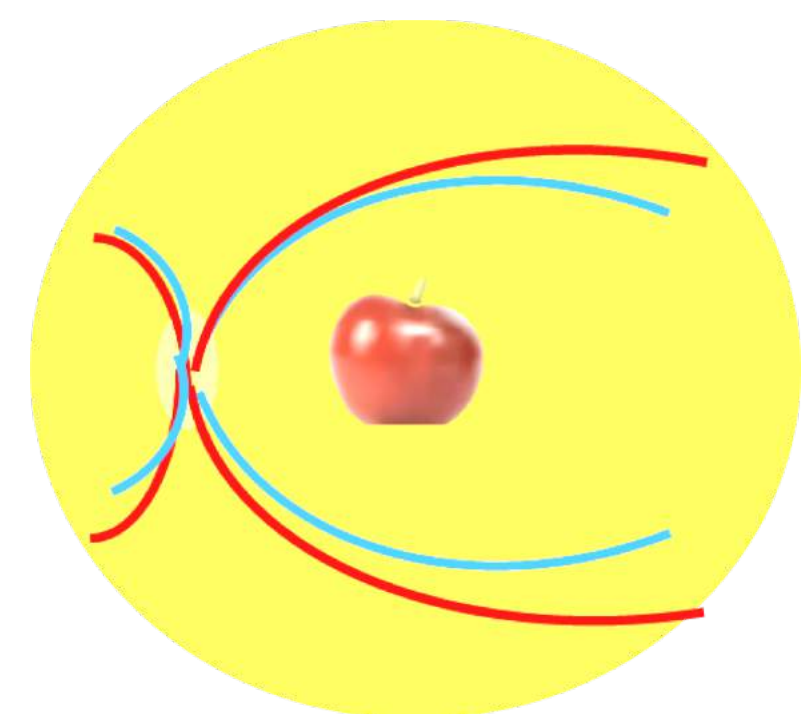


## INTERVENCIONISMO Y OBSTRUCCIÓN DE ARTERIAS RETINIANAS

### Definición

- Obstrucción de la arteria central (OACR) o de sus ramas. Es el sistema de irrigación principal de la retina – irriga 2/3 internos de su espesor.
- Cuatro tipos
  - OACR arterítica
  - OACR no arterítica: relacionado con factores de riesgo cardiovasculares. Puede ser: transitorio, permanente y con preservación de la fóvea → presencia de una variante anatómica, arteria ciliarretiniana.
- Émbolos: trombos fibrino-plaquetarios y/o fragmentos de placa de ateroma → obstrucción distal, sistema **sin anastomosis**.

### Clínica



### Signos

- Retina pálida: mancha "rojo cereza"
- Arterias no perfundidas o "amputadas"
- Edema retiniano y de papila
- Atenuación vascular
- Cambios en la pigmentación

### Síntomas

- Baja agudeza visual: hasta 75%, agudeza visual de "cuenta dedos"
- Escotoma absoluto
- Dependiendo de etiología → **BILATERAL**

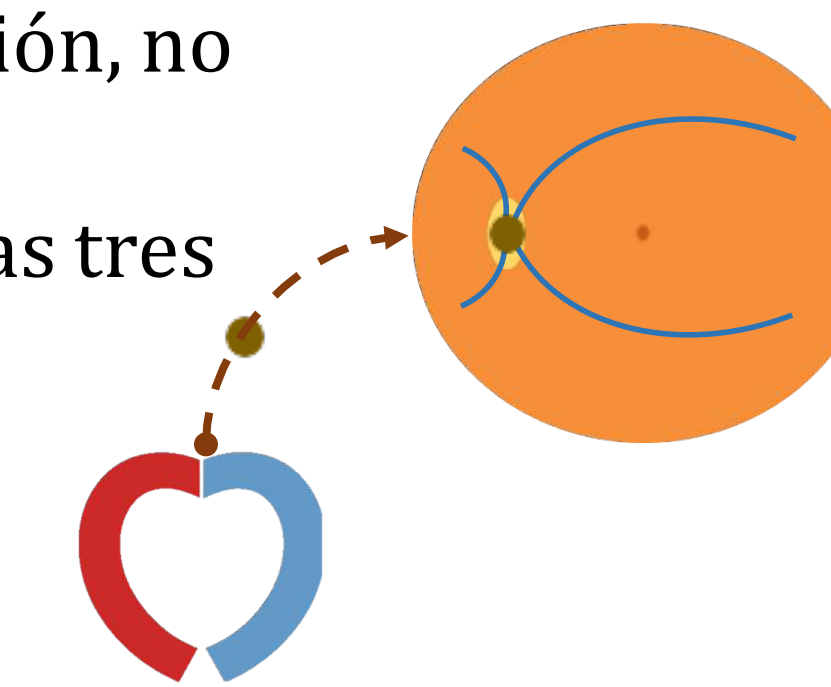


Tiempo de isquemia: por debajo de 90 minutos, la retina puede quedar indemne.

**Daño irreversible a partir de las 4 horas.**

### Cateterismo-ojo: ¡¡¡mi paciente no ve!!!

- Procedimientos invasivos endovasculares: obstrucción de una o varias ramas arteriales.
- Incidencia real desconocida:
  - Thier I et al: presencia de embolismo previos a la intervención, no aumento incidencia tras la intervención. **Pero...**
  - Kreis AJ et al: incidencia del 2%. Estudio oftalmológico en las tres primeras horas → **OAR transitorias**.
  - Incluye cateterismos e implantes de stents.
- Otros procedimientos
  - Historia de OAR o de OVR (obstrucción venosa) → riesgo aumentado de padecer infartos o accidentes isquémicos transitorios en pacientes con fibrilación auricular (FA).
  - OAR descrito como **complicación infrecuente** de la ablación con catéter.
- ¡Cuidado! Casos descritos de OACR, y con tiempo de instauración > 24 horas



Incidencia baja para los distintos procedimientos endovasculares.

**Obstrucción de ramas arteriales y duración transitoria.**

### Tratamiento

- Dinitrato de isosorbida, manitol y paracentesis de humor acuoso para hipotonizar el globo ocular, masajes globo ocular → mismo resultado visual que historia natural de la enfermedad

### Bibliografía

- 1) Thier I, et al. Coronary Catheterisation Does Not Lead to Retinal Artery Emboli in Short-Term Follow-Up of Cardiac Patients. *Stroke*. 2007;38:2370-2372
- 2) Kreis AJ, et al. Acute Retinal Arteriolar Emboli After Cardiac Catheterization. *Stroke*. 2008;39:3086-3087
- 3) Samardzic K, et al. Embolism in Retinal Circulation After Invasive Cardiovascular Procedures. *MED ARH*. 2012; 66(1): 66-67
- 4) Christiansen CB, et al. Retinal vein and artery occlusions: a risk factor for stroke in atrial fibrillation. *J Thromb Haemost* 2013; 11: 1485-92.
- 5) Gupta A, et al. Complications of Catheter Ablation of Atrial Fibrillation. *Circ Arrhythm Electrophysiol*. 2013; 6: 1082-1088
- 6) Varma DD et al. A review of central retinal artery occlusion: clinical presentation and management. *Eye*. 2013;27:688-697